

DOI: 10.19296/j.cnki.1008-2409.2024-01-006

· 论 著 ·

· ORIGINAL ARTICLE ·

益母草碱对急性酒精性肝损伤的保护作用

王炎, 陈烁光, 王娟, 陈旭

(桂林医学院药学院 桂林 541199)

摘要 目的 探究益母草碱对急性酒精性肝损伤的保护作用。方法 将 C57BL/6J 小鼠随机分为对照组、模型组、益母草碱低剂量组、益母草碱高剂量组和联苯双酯组, 每组 8 只。按确定药物与剂量给予益母草碱组和联苯双酯组灌胃, 1 次/日, 连续 10 d, 对照组与模型组给予等体积注射用氯化钠溶液。末次给药 12 h 后, 除对照组外, 其余 4 组小鼠给予乙醇含量为 56% 的北京二锅头灌胃, 连续 3 d, 每次间隔 12 h。末次给予北京二锅头后, 禁食 4 h 后处死小鼠, 取肝脏称重, 计算肝脏系数。检测血清谷丙转氨酶(ALT)、谷草转氨酶(AST)、甘油三酯(TG)、丙二醛(MDA)含量。苏木素-伊红染色观察肝脏病理学变化, 蛋白免疫印迹法检测相关蛋白。结果 模型组小鼠 ALT、AST、TG、MDA 水平及肝脏指数显著高于对照组, 差异有统计学意义($P < 0.05$); 益母草碱低剂量组和高剂量组小鼠 ALT、AST、TG、MDA 水平及肝脏指数低于模型组($P < 0.05$)。肝脏组织病理检查及油红 O 染色揭示, 益母草碱减轻乙醇对小鼠肝脏组织的损伤($P < 0.05$)。结论 益母草碱对急性酒精性肝损伤具有保护作用。

关键词: 急性酒精性肝损伤; 益母草碱; 乙醇; 肝损伤保护

中图分类号: R575

文献标志码: A

文章编号: 1008-2409(2024)01-0038-06

Protective effect of leonurine on acute alcohol-induced liver injury

WANG Yan, CHEN Shuoguang, WANG Juan, CHEN Xu

(College of Pharmacy, Guilin Medical University, Guilin 541199, China)

Abstract Objective To investigate the protective effects of leonurine against acute alcohol-induced liver injury. **Methods** The experimental design involved the random allocation of C57BL/6J mice into five groups: control group, model group, low-dose leonurine group, high-dose leonurine group, and Bifendate group, with 8 mice in each group. The leonurine and Bifendate groups were received their designatd doses through oral gavage once daily for a continuous period of 10 d. In contrast, the control and model groups

基金项目: 广西科技基地和人才专项(桂科 AD20238024); 广西科技计划项目(桂科 ZD20302006); 第四批八桂学者 2017 年专项(2017-143)。

第一作者: 王炎, 硕士研究生, 研究方向为天然药物药理。

通信作者: 陈旭, chenxu@glmc.edu.cn。

were given an equivalent volume of saline solution during the same timeframe. 12 h after the final dose, all groups except the control were given 56% alcohol content Beijing Erguotou by oral gavage for three consecutive days, with a 12-hour interval between each administration. After the final administration of Beijing Erguotou, the mice were fasted for 4 h before euthanasia, and their livers were weighed to calculate the liver coefficient. Serum levels of alanine aminotransferase (ALT), aspartate aminotransferase (AST), triglycerides (TG), and malondialdehyde (MDA) were measured. Hepatic pathological changes were observed via hematoxylin-eosin staining, and relevant proteins were detected by Western blot. **Results** In the model group, levels of ALT, AST, TG, MDA, and liver indices were significantly higher compared to the control group, with a statistically significant difference ($P < 0.05$). The levels of ALT, AST, TG, MDA in both low-dose and high-dose leonurine groups were lower than those in the model group ($P < 0.05$). Hepatic pathological examination and Oil Red O staining indicated that leonurine reduced ethanol-induced liver tissue damage in mice ($P < 0.05$). **Conclusion** leonurine demonstrates a protective effect against acute alcohol-induced liver injury.

Keywords: acute alcohol-induced liver injury; leonurine; alcohol; liver injury protection

酒精性肝病(alcoholic liver disease, ALD)是一种因长期滥饮乙醇导致的慢性肝病,如不加以控制,最终可能导致肝细胞坏死和肝功能衰竭^[1]。近年来的流行病学调查显示,我国嗜酒者的比例为 26.98%~43.30%,酒精性肝病患病率为 0.50%~8.55%,过量摄入乙醇已成为导致肝脏疾病的第二大病因^[2]。虽然有一些药物可以减轻肝损伤和延缓病情进展,但很难治愈酒精性肝病,且存在感染和并发症风险^[3]。因此,寻找有效治疗酒精性肝病的方法至关重要。目前,治疗酒精性肝病的药物存在一些问题,包括治疗效果不佳和严重的不良作用,这使得寻找替代疗法成为当务之急。近来,传统中药治疗酒精性肝病的潜力已逐渐得到认识,并引起广泛关注^[4-6]。益母草碱是益母草中有效成分,具有多种药理作用,包括保护心血管、保护中枢神经系统和抗糖尿病等^[7-9]。目前,尚不清楚益母草碱对急性酒精性肝损伤是否具有保护作用。因此,本研究探索益母草碱对小鼠急性酒精性肝损伤的作用,为益母草碱的进一步开发提供基础。

1 材料与方法

1.1 材料

1.1.1 实验动物 雄性 C57BL/6 小鼠,体质量 18~20 g,购自湖南斯莱克景达实验动物有限公司,合格证号:

SYXK(桂)2020-0005。所有操作均在标准实验室条件下进行,12 h 光/暗循环,照明时间为 8:00 至 20:00 相对湿度 45%~65%,室内温度 22~25 ℃。本实验通过桂林医学院动物伦理委员会审查、批准。1.1.2 试剂 益母草碱购自新乡市奥兰生物科技有限公司;联苯双酯滴丸购自北京协和药厂;乙醇含量为 56%的红星二锅头购自北京红星股份有限公司;谷丙转氨酶(ALT)、谷草转氨酶(AST)、甘油三酯(TG)、丙二醛(MDA)检测试剂盒购自南京建成生物工程研究所;油红 O 染色剂购自碧云天生物技术有限公司。

1.1.3 仪器 Sorvall Biofuge Stratos Centrifuge 高速冷冻离心机购自美国赛默飞公司;酶标仪购自瑞士帝肯公司;脱色摇床购自北京六一生物科技公司。

1.2 方法

1.2.1 动物分组及处理 小鼠在正常条件下喂养 1 周,随机分为对照组、模型组、益母草碱低剂量组、益母草碱高剂量组和联苯双酯组,共 5 组,每组 8 只。益母草碱低剂量组用 40 mg/kg 益母草碱灌胃、益母草碱高剂量组以 120 mg/kg 益母草碱灌胃,联苯双酯组以 150 mg/kg 联苯双酯灌胃,1 次/日,连续 10 d,对照组和模型组给予等量的注射用 0.9%氯化钠溶液。末次灌胃 12 h 后,模型组、益母草碱低剂量组、益母草碱高剂量组和联苯双酯组给予乙醇含量

为 56% 红星二锅头 12 mL/kg 灌胃, 连续 3 d, 每次间隔 12 h, 对照组以等体积蒸馏水灌胃。末次灌胃 4 h 后, 麻醉小鼠, 采集血样品; 处死小鼠, 迅速将肝脏完整取出, PBS 冲洗后称重, 计算肝脏系数。小鼠肝脏系数 = 肝脏重量 / 小鼠体重 × 100%。

1.2.2 血脂、肝功能测定 采集血样, 室温静置 2 h, 3 500 r/min 离心 10 min, 收集血清, -20 °C 保存。根据试剂盒说明书检测血清 TG、ALT、AST 含量。

1.2.3 小鼠肝脏生化指数检测 取 0.1 g 小鼠肝组织, 加入 0.9 mL PBS, 用组织研磨机制成 10% 匀浆, 12 000 r/min 离心 10 min, 分离上清, 采用硫代巴比妥酸法检测肝组织 MDA 含量。

1.2.4 肝脏组织病理学检测 取适量肝脏组织, 用 4% 多聚甲醛固定, 再用梯度乙醇溶液进行脱水; 石蜡包埋, 切片; 经二甲苯脱蜡, 不同浓度乙醇洗脱后, 进行 HE 染色; 经脱水、透化和封片后, 使用显微镜观察制作好的组织标本。

1.2.5 肝脏组织油红染色 将肝脏从 -80 °C 冰箱取出, 切取适当的肝组织, 用冷冻包埋剂包埋, 随后切片, 用甲醛固定 1 min 后, 置于 -20 °C 冰箱冷冻。将切片从冰箱取出恢复至室温后, 用油红 O 染色, 漂洗后封片, 用显微镜观察制作好的组织标本。

1.3 统计学方法

实验数据采用 SPSS 25.0 统计软件分析, $P < 0.05$ 为差异有统计学意义。

2 结果

2.1 肝脏指数

与对照组比较, 其他组小鼠体质量不同程度下降。模型组小鼠肝脏系数明显高于对照组, 给药组小鼠肝脏系数明显低于模型组, 差异有统计学意义 ($P < 0.05$), 如表 1 所示。

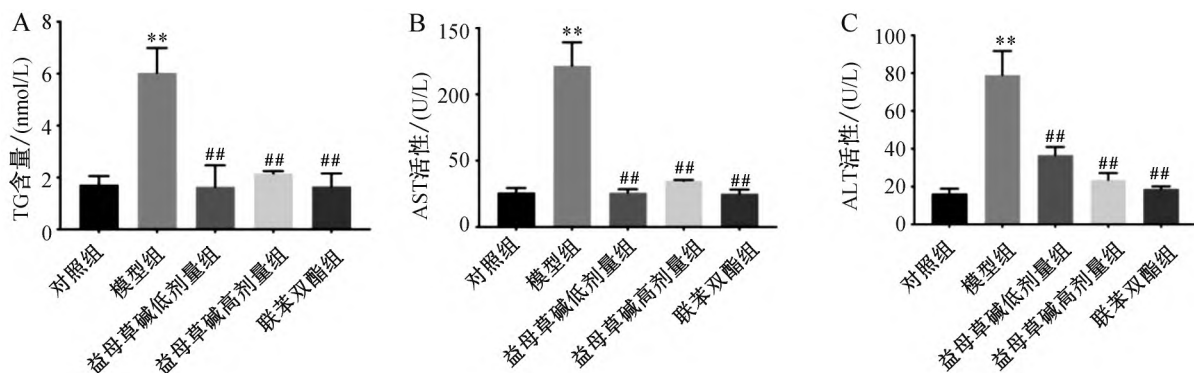
表 1 益母草碱对小鼠肝脏的影响

组别	小鼠体质量/g	肝脏重量/g	肝脏系数/%
对照组	22.133±0.751	1.053±0.071	4.76±0.16
模型组	18.067±0.404	1.047±0.075	5.80±0.30*
益母草碱低剂量组	19.467±1.850	0.923±0.085	4.74±0.33#
益母草碱高剂量组	20.967±1.815	0.897±0.021	4.27±0.39##
联苯双酯组	21.933±0.808	0.900±0.026	4.10±0.07##

注: 与对照组比较, * $P < 0.05$; 与模型组比较, # $P < 0.05$, ## $P < 0.01$ 。

2.2 血清 TG 含量与 ALT、AST 活性

模型组小鼠血清 TG 含量和 ALT、AST 活性均高于对照组 ($P < 0.01$)。益母草碱和联苯双酯给药治疗组小鼠血清 TG 含量低于模型组, ALT、AST 活性低于模型组 ($P < 0.01$), 如图 1 所示。

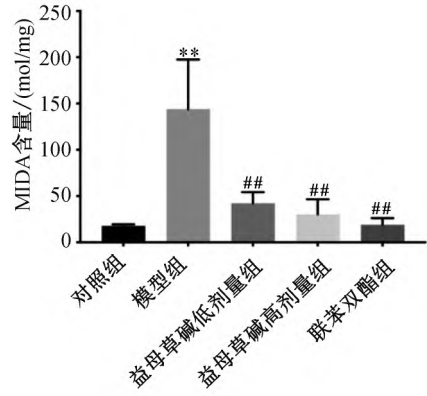


注: A. 血清 TG 含量分析; B. 血清 AST 活性分析; C. 血清 ALT 活性分析; 与对照组比较, ** $P < 0.01$; 与模型组比较, ## $P < 0.01$ 。

图 1 小鼠血脂和肝功能指标分析

2.3 肝组织中 MDA 含量

模型组肝脏组织 MDA 含量高于对照组 ($P < 0.01$)。与模型组比较, 益母草碱组和联苯双酯组肝脏组织 MDA 含量低于模型组 ($P < 0.01$), 如图 2 所示。



注: 与对照组比较, $** P < 0.01$; 与模型组比较, $## P < 0.01$ 。

图 2 小鼠肝组织 MDA 含量分析

2.4 肝组织损伤

显微镜下观察, 对照组小鼠肝组织、细胞排列整齐, 无明显脂滴, 细胞形态正常, 细胞核染色较深。模型组小鼠肝组织有大量的脂肪空泡, 结构紊乱, 界限模糊。益母草碱组和联苯双酯组小鼠肝组织损伤的程度减轻, 没有出现明显的脂肪病变和炎症细胞, 如图 3 所示。

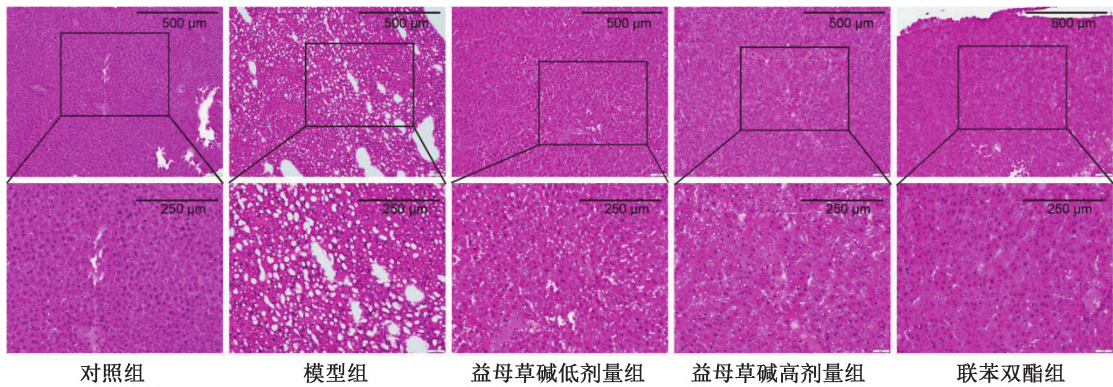


图 3 小鼠肝组织病理学检测

3.5 肝组织脂滴

模型组小鼠肝脂滴(橘红色)多于对照组, 给予

益母草碱治疗后, 小鼠肝脏脂滴减少, 如图 4 所示。

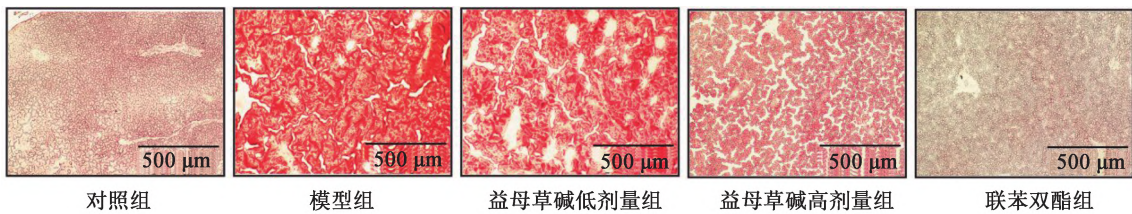


图 4 小鼠肝组织脂滴油红 O 染色检查

3 讨论

益母草作为中药使用已有悠久历史, 在临床上广泛应用, 主要用于治疗月经不调、痛经等疾病, 在产后调理中有一定效果^[10-11]。益母草碱是益母草中

的活性生物碱之一, 具有抗动脉粥样硬化、抗氧化、保护血脑屏障等功能^[12]。传统中药在治疗酒精性肝病方面有优势, 包括减轻肝脏受损程度、减缓疾病进展和清除有毒物质^[13-15]。因此, 从传统中药中寻找有效预防和治疗酒精性肝病的药物有重要意义。

急性酒精肝损伤是一次摄入乙醇量过多,造成肝组织出现氧化应激、脂肪变性与炎症反应等。正常情况下 ALT 和 AST 在肝细胞中的活性稳定,但肝细胞结构完整性受损时,细胞中的这两种酶会渗漏至细胞外,导致其在血液中浓度异常升高^[16-17],因此被用作评价肝功能的指标。TG 主要在肝脏代谢,由于 ALD 早期它在脂肪细胞中积累,被广泛用作脂肪肝的指标^[18]。在本实验中,模型组有明显的酒精性肝损伤,肝组织发生了脂肪变性,血清 TG 的含量增加,血清 ALT、AST 活性增强。给予益母草碱治疗后,肝组织的结构特征以及细胞形态有所恢复,血清学指标得到显著的改善,说明益母草碱可以减轻乙醇对肝组织的损伤。

酒精在肝脏中被乙醇脱氢酶氧化为乙醛,然后被乙醛脱氢酶氧化为乙酸^[19]。然而,过量饮酒会激活微粒体乙醇氧化系统,诱导细胞色素 P450 2E1 表达,通过乙醇代谢产生大量活性氧(reactive oxygen species, ROS)^[20-22]。过量的 ROS 会激活脂质过氧化反应,导致 MDA 等脂质过氧化物增多,正常细胞膜结构遭到破坏,导致细胞肿胀、坏死^[23-24]。因此,可以通过检测 MDA 水平来评价益母草碱对乙醇造成的肝损伤的保护作用。结果表明,益母草碱预防给药能显著降低模型组小鼠肝组织中 MDA 的水平,这说明益母草碱对急性酒精性肝损伤的保护作用可能与其抗氧化活性有关。

4 结论

益母草碱对急性酒精性肝损伤具有保护作用,这为益母草碱作为预防和治疗急性酒精性肝损伤的研究与应用提供了实验依据。

参考文献

- [1] 曾赏,李三强,李前辉.酒精性肝病的研究进展[J].世界华人消化杂志,2022,30(12):535-540.
- [2] 梁远红,罗洪婵.酒文化与酒精肝[J].肝博士,2019(6):45-46.
- [3] 马丙钧.灵芝酸 A 对急性酒精性肝损伤小鼠的保护作用及机制研究[D].郑州:郑州大学,2019.
- [4] LEUNG T M, NIETO N. CYP2E1 and oxidant stress in alcoholic and non-alcoholic fatty liver disease[J]. J Hepatol, 2013, 58(2):395-398.

- [5] 马梅.玉米肽对小鼠急性酒精肝损伤保护机制及对 ADH 激活机理的研究[D].广州:华南理工大学,2019.
- [6] 陈双,彭中芮,吴桢雯,等.明日叶查尔酮对小鼠急性酒精性肝损伤的保护作用[J].癌变·畸变·突变,2023,35(2):95-101.
- [7] 贺春晖,赵懿清,李霞,等.益母草碱药理作用的分子机制研究进展[J].中国临床药理学与治疗学,2013,18(12):1419-1423.
- [8] 郭琳.宁夏枸杞调节肠道菌群预防小鼠急性酒精性肝损伤及其作用机制[D].无锡:江南大学,2022.
- [9] SHI X D, ZHANG J X, HU X D, et al. Leonurine attenuates obesity-related vascular dysfunction and inflammation[J]. Antioxidants, 2022, 11(7):1338.
- [10] LI Y Y, LIN Y K, LIU X H, et al. Leonurine: from gynecologic medicine to pleiotropic agent[J]. Chin J Integr Med, 2020, 26(2):152-160.
- [11] 王滨,孙莹,黄萍,等.益母草的药理作用研究及其在妇产科疾病中的临床应用进展[J].河北中医,2021,43(11):1933-1936.
- [12] 李艳,苗明三.益母草药理作用研究进展[J].中华中医药学刊,2023,41(5):102-106.
- [13] 夏招彬,孙艳,韩其君,等.珍菊汤对小鼠急性肝损伤保护作用研究[J].中国畜牧兽医,2023,50(11):4724-4736.
- [14] 王惠惠,龚渭轶,王晓宇,等.鼠李糖乳杆菌对酒精诱导小鼠肝损伤和肠道菌群的影响[J].营养学报,2023,45(5):487-495.
- [15] ZHU Y F, SU Y, ZHANG J, et al. Astragaloside IV alleviates liver injury in type 2 diabetes due to promotion of AMPK/mTOR mediated autophagy[J]. Mol Med Rep, 2021, 23(6):437.
- [16] YU Y, TIAN Z Q, LIANG L, et al. Babao Dan attenuates acute ethanol-induced liver injury via Nrf2 activation and autophagy[J]. Cell Biosci, 2019, 9:80.
- [17] LV X C, WU Q, CAO Y J, et al. Ganoderic acid A from *Ganoderma lucidum* protects against alcoholic liver injury through ameliorating the lipid metabolism and modulating the intestinal microbial composition[J]. Food Funct, 2022, 13(10):5820-5837.
- [18] ALVES-BEZERRA M, COHEN D E. Triglyceride metabolism in the liver[J]. Compr Physiol, 2017, 8(1):1-8.
- [19] LOUVET A, MATHURIN P. Alcoholic liver disease:

- mechanisms of injury and targeted treatment [J]. *Nat Rev Gastroenterol Hepatol* 2015 ,12(4) : 231-242.
- [20] LÍVERO F A , ACCO A. Molecular basis of alcoholic fatty liver disease: from incidence to treatment [J]. *Hepatol Res* ,2016 ,46(1) : 111-123.
- [21] ROCCO A , COMPARE D , ANGRISANI D , et al. Alcoholic disease: liver and beyond [J]. *World J Gastroenterol* 2014 ,20(40) : 14652-14659.
- [22] YANG Y M , CHO Y E , HWANG S. Crosstalk between oxidative stress and inflammatory liver injury in the pathogenesis of alcoholic liver disease [J]. *Int J Mol Sci* ,2022 , 23(2) : 774.
- [23] YUAN R S , TAO X , LIANG S , et al. Protective effect of acidic polysaccharide from *Schisandra chinensis* on acute ethanol-induced liver injury through reducing CYP2E1-dependent oxidative stress [J]. *Biomed Pharmacother* ,2018 , 99: 537-542.
- [24] CHEN J C , ZHANG Q , WANG R H , et al. Preliminary study on the effective site and mechanism of action of *Meconopsis quintuplinervia* Regel in alleviating acute alcoholic liver injury in mice [J]. *J Ethnopharmacol* ,2023 , 308: 116230.

[收稿日期: 2023-11-30]

[责任编辑: 涂剑, 向秋 英文编辑: 李佳睿]